QUISTE DE OVARIO GIGANTE EN GESTANTE

Autores: Gómez Melero R, López Vázquez C, Velastegui Calderón KV, Aroca Madrid ML, Aguilar Duarte KL, Silva Sánchez YM, García Andrés MR

Obstetricia y Ginecología, Hospital Universitario Rafael Méndez (Lorca)

CASO CLINICO

Paciente de 18 años, primigesta de 12+5 semanas que consulta por dolor en fosa ilíaca izquierda. No antecedentes de interés. FO:G1P0, FM:6/28

ECO abdominal: Feto con AC+ acorde a 12+5 semanas. Quiste simple gigante dependiente de anejo izquierdo, de contenido líquido. No se visualiza líquido libre.

Marcadores tumorales: **Ca 125:**27 **CEA**:0.5 **AFP:**33.6 **He4:**45

Diagnostico de sospecha: quiste simple gigante.

Cirugía (en semana 16 de gestación): Quistectomía y salpinguectomía izquierda mediante laparotomía. Se visualiza quiste simple de ovario izquierdo, suprauterino, de paredes lisas, móvil, de 18x15 cm que engloba trompa izquierda, la cual se aprecia muy distendida y desestructurada. Se punciona previamente a su exéresis, saliendo abundante liquido transparente.

AP: **cistoadenoma seroso.** Citología de líquido quístico negativa para células neoplásicas.

Evolución: Postoperatorio sin incidencias. En el seguimiento posterior del embarazo se objetivó arterial umbilical única y posteriormente retraso de crecimiento intrauterino. La gestación finalizó en la semana 38+5 mediante inducción de parto: eutócico, recién nacido mujer, peso 2420 g, Apgar 9/10.

Imagen 2: ECO abdominal: quiste de contenido hipoecogénico y homogéneo

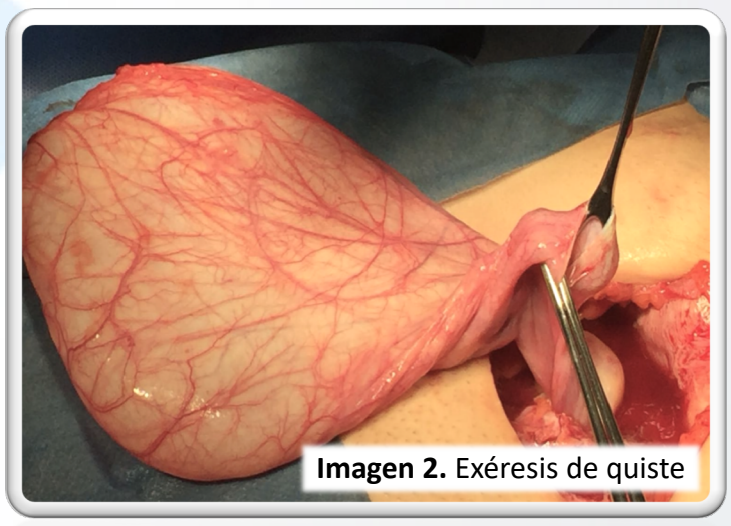

Imagen 2. Exéresis de quiste

Criterios benignidad	Criterios malignidad
Ausencia efecto masa, contornos poliédricos y parénquima ovárico normal	> 10 cm o crecimiento rápido
Quiste de aspecto funcional: quiste unilocular o multilocular con tabiques finos.	Tumoración de predominio sólido
Superficie externa lisa y pared delgada	Superficie externa irregular y pared gruesa.
Superficie interna regular, sin papilas y sin áreas sólidas	Superficie interna irregular, presencia de papilas numerosas, gruesas y/o confluentes.
Ausencia de ascitis	Presencia de ascitis
Ausencia de vascularización o vascularización periférica	Abundante vascularización de predomino central

Tabla 1. Criterios ecográficos *IOTA Group*

GIRADS	
GIRADS 0	No concluyente/patología no ginecológica
GIRADS 1	Ambos ovarios normales
GIRADS 2	Benigno
GIRADS 3	Sugerente de benignidad (riesgo de malignidad <2%)
GIRADS 4	Sospechoso de malignidad riesgo de malignidad <50%)
GIRADS 5	Alta probabilidad de malignidad

Tabla 2. Gynecologic Imaging Reporting Data System

CONCLUSIONES

- La prevalencia de masas anexiales durante el embarazo es del **1-4%** (quistes funcionales, cistoadenoma seroso y teratoma quístico maduro son las más frecuentes)
- El **tratamiento conservador** es de elección si el tamaño y/o la clínica lo permite
- La cirugía está indicada si: sospecha de **malignidad**, complicación aguda (**torsión o rotura**) o tumor de gran tamaño con riesgo de **complicaciones obstétricas**.
- Los riesgos principales de la cirugía son el **aborto**, el **parto prematuro** y las **complicaciones quirúrgicas**. La laparoscopia será vía de elección si el tamaño del tumor lo permite. Se realizará preferentemente entre las 16-18 semanas.
- Los **marcadores tumores** (Ca 125, Ca 19.9, CEA, AFP) son de poca utilidad ya que el propio embarazo puede alterar sus valores.

BIBLIOGRAFÍA:

1. M.Bennasar, P.Fusté, M.López, B.Puerto, D Rodríguez. Tumoraciones anexiales y gestación. Servei de medicina maternofetal Hospital Clinic Barcelona. Marzo; 2014. https://medicinafetalbarcelona.org/protocolos/es/patologia-materna-obstetrica/tumoracion-anexial-y-gestacion.html
2. Schmeler KM, Mayo-Smith WW, Peipert JF, *et al.* Adnexal masses in pregnancy: surgery compared with observation. Obstet Gynecol 2005;105(5):1098-103
3. Neil S. Horowitz, MD. Management of Adnexal Masses in Pregnancy. Rev. Clinical obstetrics and gynecology. 2011; 54(4):519–527